

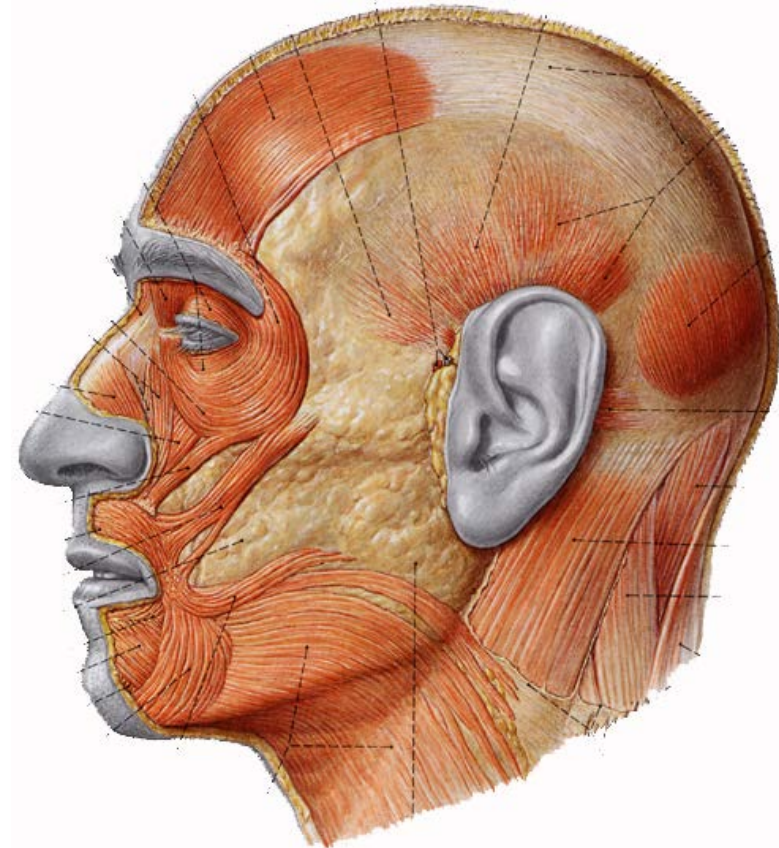
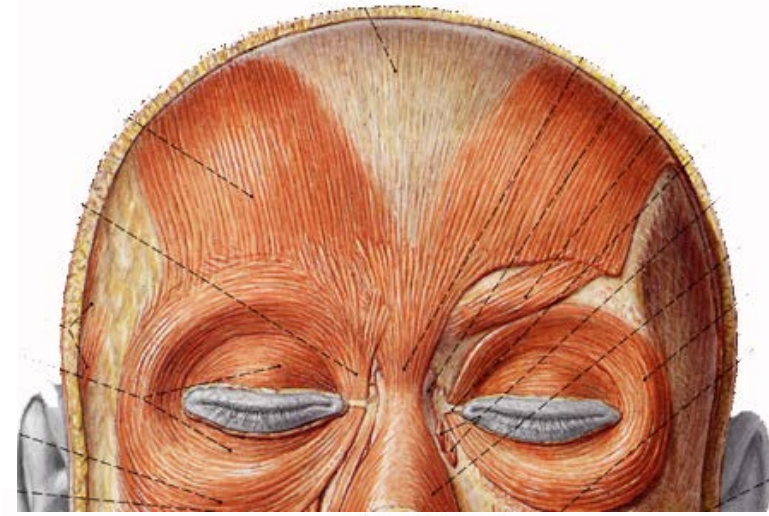
MIOLOGÍA

CABEZA Y CARA

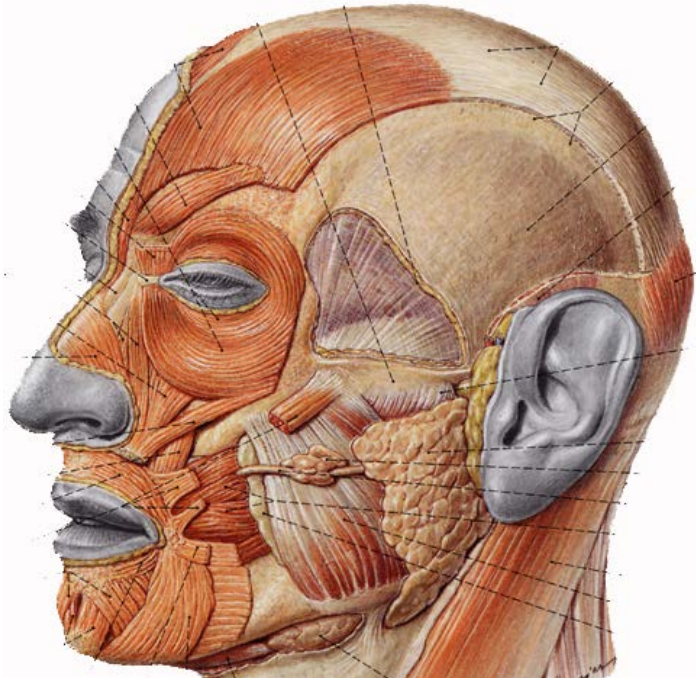
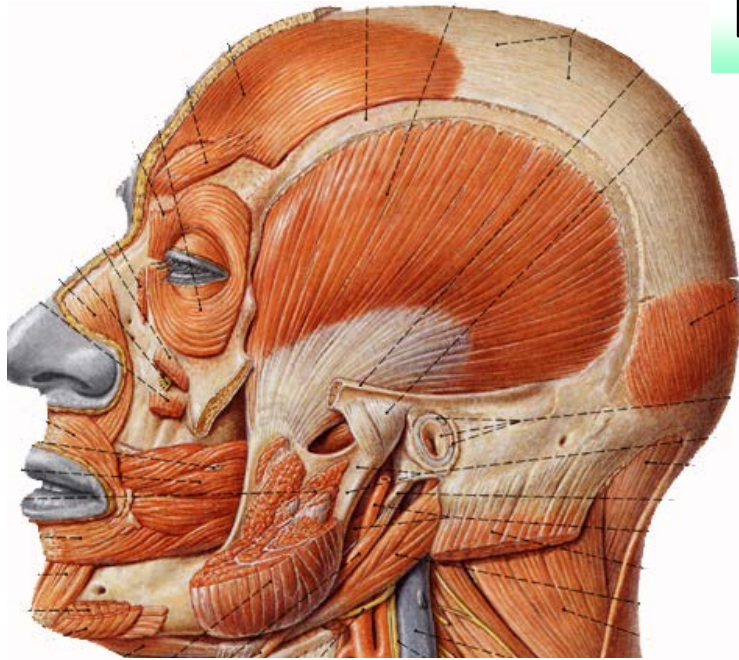
Músculos de la cabeza

- Occípito frontal
 - Cutáneo, digástrico.
 - Ventre occipital
 - Línea curva occipital Sup
 - Aponeurosis epicraneal
 - Ventre frontal
 - Frontal (interciliar) y piel
 - Aponeurosis epicraneal.

Nervio: Maxilar Superior (V par)



Músculos Masticadores



- Temporal (Abanico)
 - Línea curva temporal
 - Apófisis coronoides

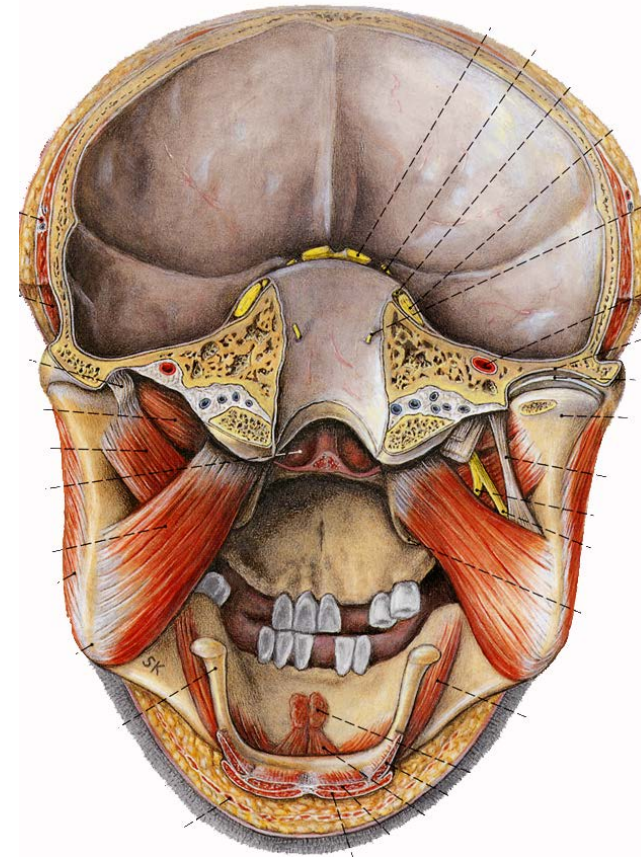
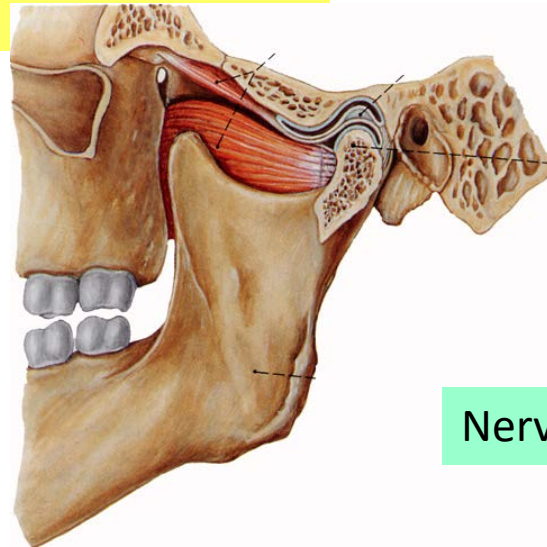
- Masetero (2 Haces)
 - Arco cigomático
 - Angulo Max. inferior

Nervio: Maxilar Inferior (V par)

Músculos Masticadores

(Continúa)

- Pterigoideo interno
 - Ap. Pterigoides y palatino
 - Angulo Max. Inferior
- Pterigoideo externo
 - Ala Mayor y cuerpo Esfenoides
 - Cuello del cóndilo.



Nervio: Maxilar Inferior (V par)

Músculos de la cara

OJ
OS

- Orbicular de los ojos
- Superciliar

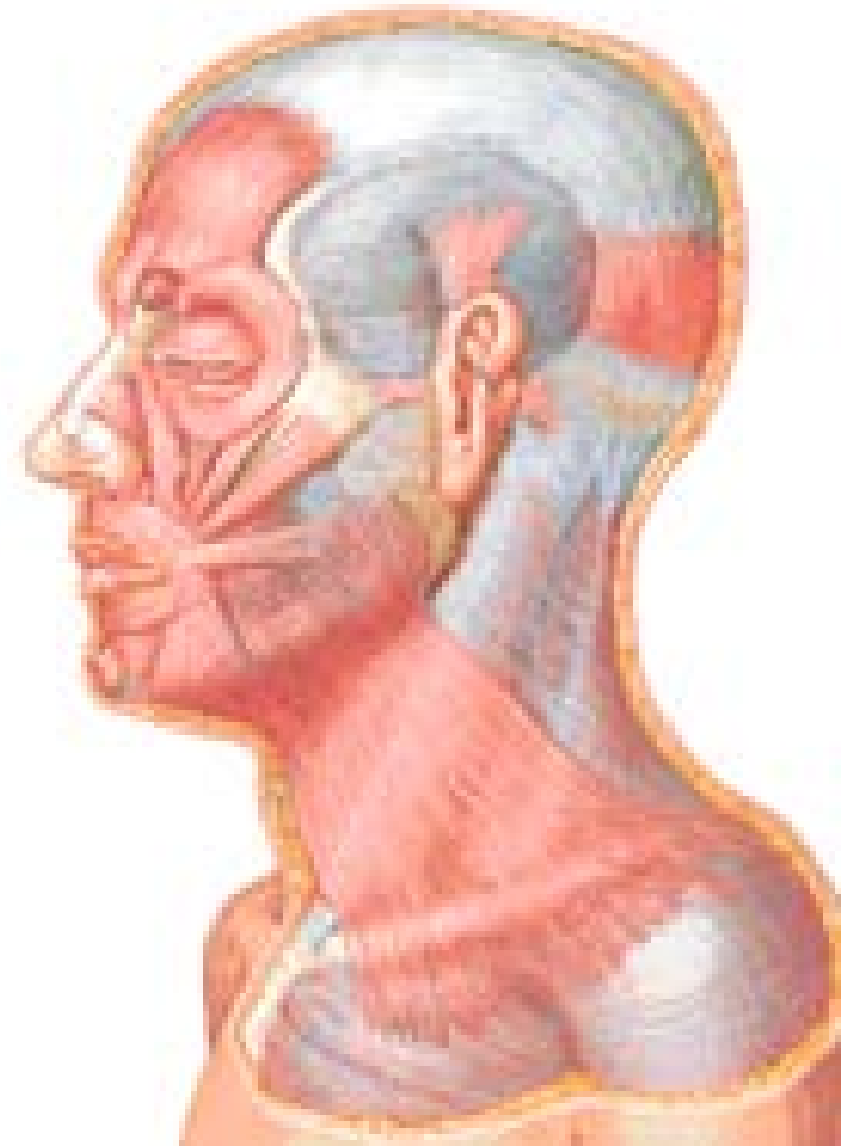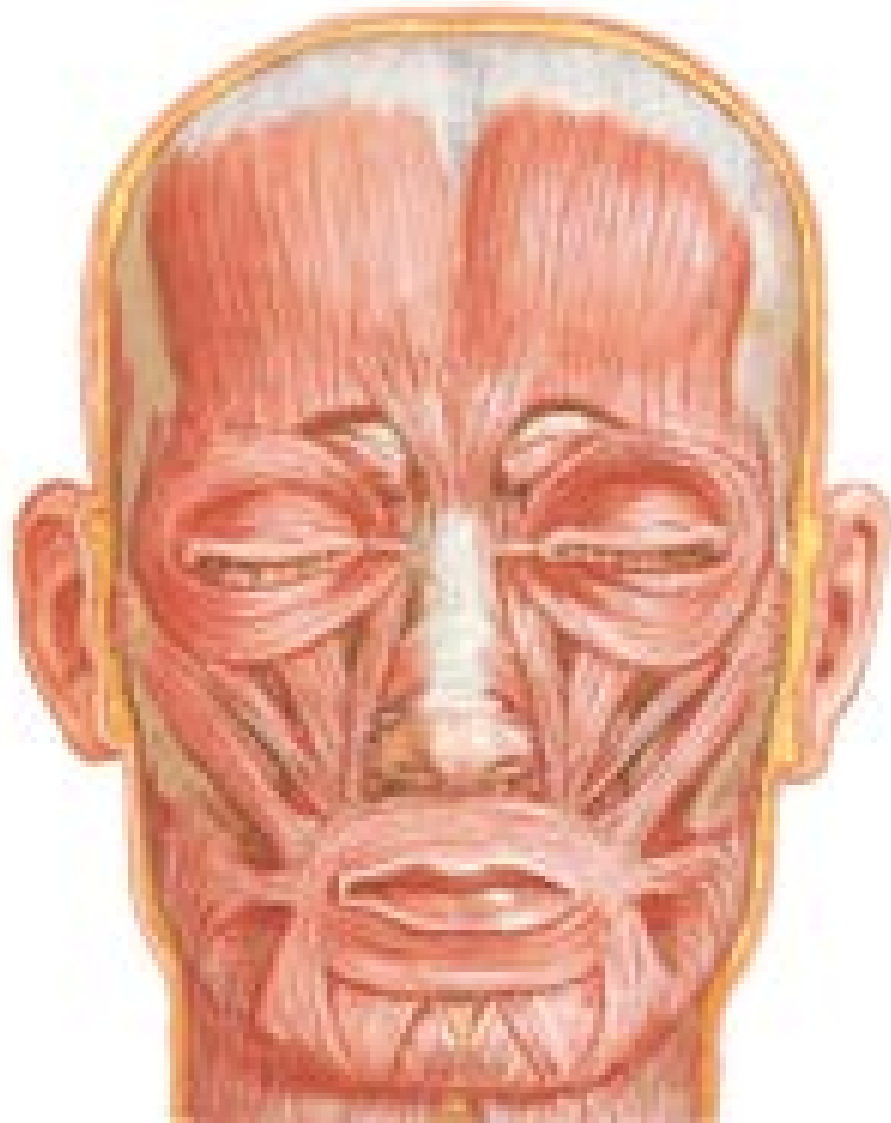
N
A
R
I
Z

- Piramidal
- Transverso
- Mirtiforme
- Dilatador de la nariz

B
O
C
A

- Orbicular de los labios
- Buccinador
- Elevador común
- Elevador propio
- Canino
- Cigomático menor
- Cigomático mayor
- Risorio de Santorini
- Triangular de la barba
- Cuadrado de la Barba
- Borla de la barba

Músculos cutáneos de la cara



¡OPORTUNIDAD!
Su Popular
Taquería "MD",
Ofrece Botana
En Especial:
Con Cada Cerveza:
Ricos Tacos
Con Barbacoa.

- 1.- **Oportunidad** = **O**rbicular de los párpados
- 2.- **Su** = **S**uperciliar
- 3.- **Popular** = **P**iramidal
- 4.- **Taquería** = **T**ransverso
- 5.- **"M"** = **M**irtiforme
- 6.- **"D"** = **D**ilatador
- 7.- **Ofrece** = **O**rbicular de los labios
- 8.- **Botana** = **B**uccinador
- 9.- **En** = Elevador común labio superior y ala de la nariz
- 10.- **Especial** = Elevador propio del labio superior
- 11.- **Con** = **C**anino
- 12.- **Cada** = **C**igomático menor
- 13.- **Cerveza** = **C**igomático mayor
- 14.- **Ricos** = **R**isorio de Santorini
- 15.- **Tacos** = Triangular de la barba
- 16.- **Con** = **C**uadrado de la barba
- 17.- **Barbacoa** = **B**orla de la barba

Músculos faciales

PARPADOS

Orbicular:

Angulo Interno: (Canal nasal)

a).- **Tendón Directo:** Labio anterior

b).- **Tendón Reflejo:** Labio posterior

Angulo externo: Piel

Músculo de Horner:

Tendón reflejo (cara post.) **b).- 2**

Fascículos puntos lagrimales

a).-

Superciliar:

a).- Arco superciliar (porción interna)

b).- Piel de la región

Inervación: Rama Temporofacial

• NARIZ

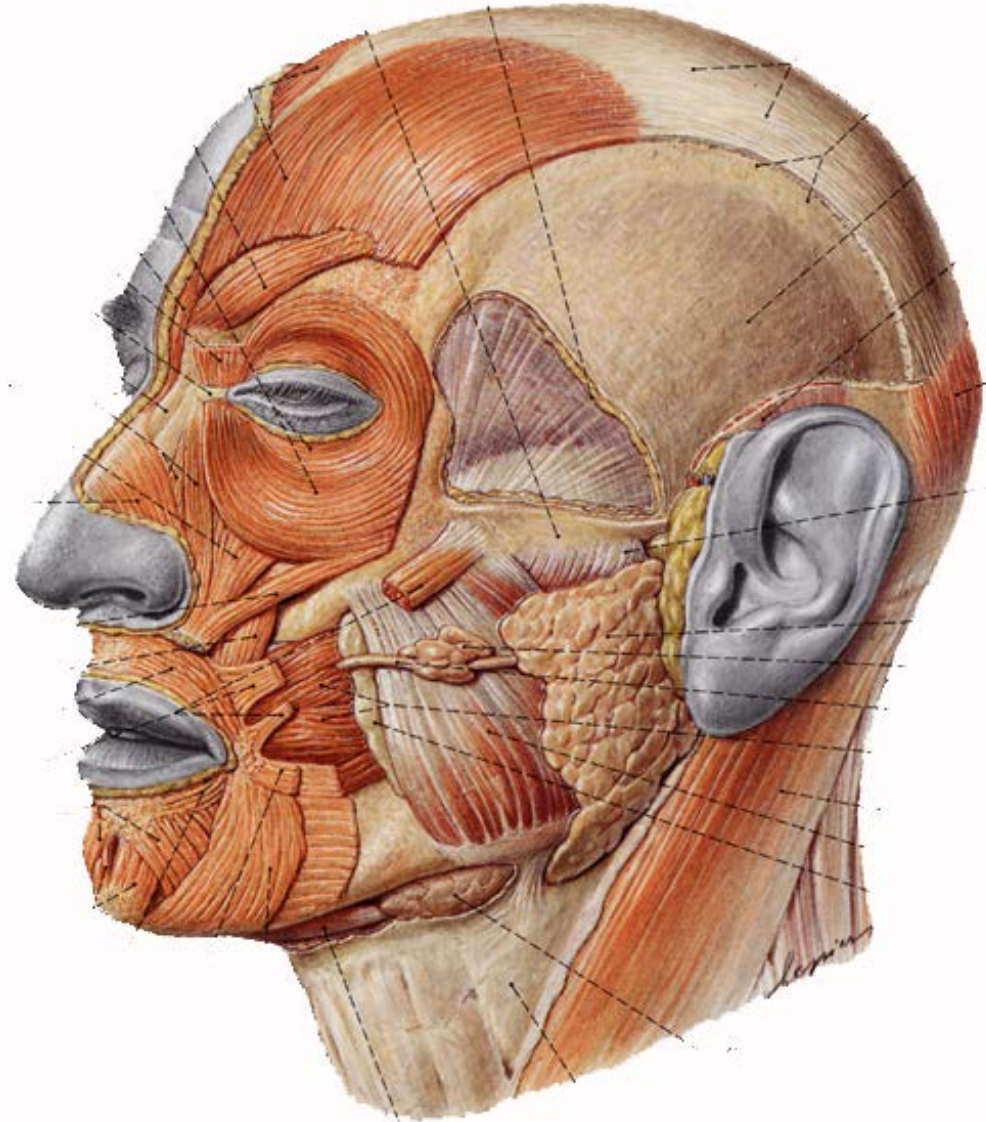
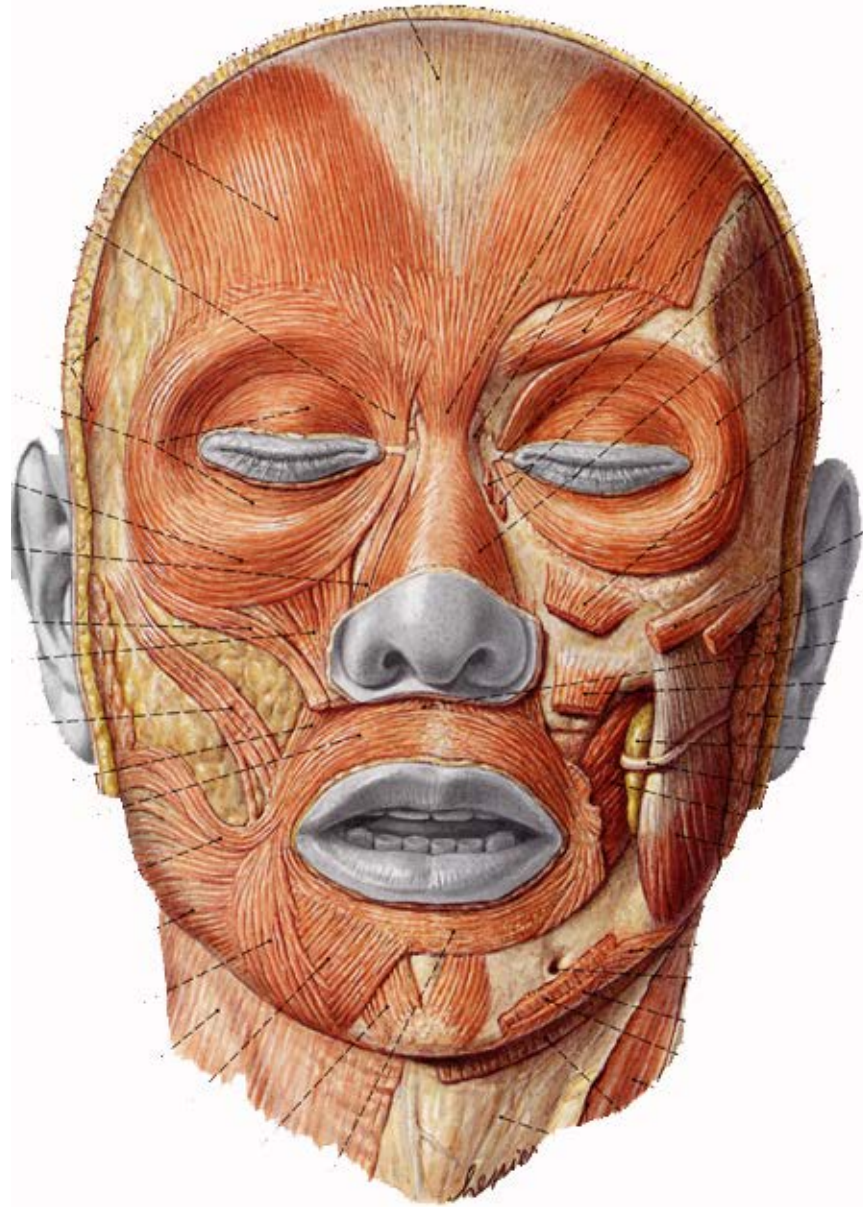
Piramidal: Cartílagos laterales de la nariz, pilares del frontal - piel

Transverso: Del Dorso de la nariz al surco del ala, (piel y mirtiforme)

Mirtiforme: De la fosita mirtiforme al subtabique del ala de la nariz

Dilatador propio Del maxilar superior al ala de la nariz

Inervación: Nervio infraorbitario rama del facial)



Músculos faciales (de la boca)

Orbicular:

a).- **Semiorbicular superior** : De una comisura a la otra, y del borde libre del labio a la base de la nariz. **b).- Inferior:** De una a otra comisura

Buccinador:

a).- **por atrás** Borde alveolar de ambos maxilares, ligamento pterigomaxilar y aponeurosis

b).- Por delante: Comisura

Elevador común:

Apófisis ascendente (maxilar sup)

b).- Ala de la nariz y labio superior.

Elevador Propio: Del Maxilar sup. Al labio superior

Canino: De la fosa canina a piel

Cigomáticos Mayor y Menor

Del pómulo a la comisura)

Risorio: Piel; de región parotídea a la comisura

Triangular de los labios: De Línea oblicua ext. A comisura labial

Cuadrado de la barba: Línea oblicua externa a la piel del labio superior

a).- **Borla de la barba:** Desde el maxilar inferior a la piel del mentón, mediales al anterior.

Inervación: ramas del facial)

Anatomía de superficie

